

Dente quebrado: tratar o canal ou extrair?

Quando o cão ou gato fratura um dente, sente desconforto e muita dor. Na maioria dos casos, a solução é tratar o canal. As extrações ficam restritas aos dentes pequenos e pouco importantes ou às fraturas mais complicadas. O certo é que um dente fraturado precisa de tratamento

Por RENATO TARTALIA

Se ocorrer uma fratura de dente e o canal for atingido, a polpa localizada em seu interior, que é formada principalmente por nervos e vasos sanguíneos, ficará exposta. Com isso, terá início um processo de infecção e inflamação que culminará com a morte da polpa e do dente. O contato direto dos nervos com o meio bucal provocará dor aguda no dente recém-fraturado. Alguns dias depois, a polpa estará infectada pela entrada de micro-organismos e, com isso, haverá inflamação e mais dor, só que agora não só no dente, mas também na região ao seu redor. Um inchaço poderá aparecer na face.

Caso o dente não receba tratamento, a infecção e inflamação tenderão a ficar crônicas e, por isso mesmo, menos doloridas. Em compensação, aumentarão as chances de as bactérias invadirem a circulação sanguínea e alcançarem órgãos distantes, como o coração e os rins, causando prejuízos para a saúde geral. Outro risco é que as infecções da polpa se estendam às estruturas de sustentação do dente e levem à perda dele.

Tratamento de canal

Entre as muitas vantagens de tratar o canal está a preservação do dente e da função dele, além de o resultado estético ser substancialmente melhor. A dor e a infecção são eliminadas e é afastada a possibilidade de ocorrer comprometimento da saúde geral.

A odontologia veterinária trata o canal com os mesmos instrumentos, equipamentos e técnicas empregados pela odontologia humana para esse fim. Mas, no caso da veterinária, o procedimento é sempre cirúr-

gico e deve ser realizado sob anestesia geral inalatória.

Tratar o canal significa remover a polpa infectada, com o uso de limas e de substâncias químicas. Após essa desinfecção, o canal é obturado, ou seja, preenchido com um material cimentado compatível com o dente, chamado guta percha.

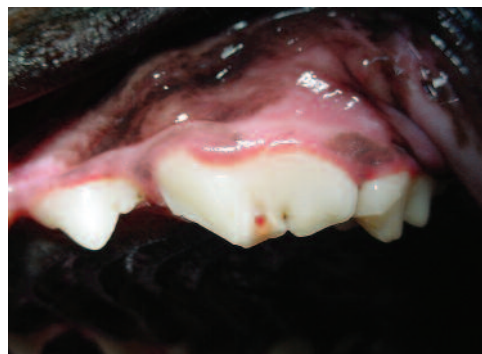A etapa final consiste no acabamento feito por meio da restauração do dente, para a qual se usa atualmente resina fotopolimerizável. Além de melhorar a estética, a restauração protege o canal obturado contra infiltrações. Deve-se considerar que os materiais restauradores, quaisquer que sejam, são menos resistentes do que o dente natural. Por esse motivo, não se restaura completamente o comprimento de um canino nem a parte mais afiada de um pré-molar fraturado, evitando-se assim uma nova fratura.

Existem situações em que a lesão e morte da polpa são causadas por uma pancada no dente, mesmo sem ter havido fratura dentária, ou por infecção resultante de doença periodontal (tártaro) avançada. Percebe-se que a polpa morreu quando a cor do dente se altera, normalmente para rósea ou escura. Esse é outro sinal indicativo de que é preciso tratar o canal.

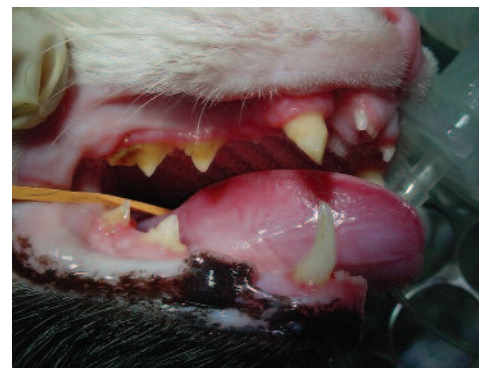Extração de dente

Nem todos os casos de fratura dentária recebem indicação de tratamento de canal. Há situações em que o mais racional é extrair o que sobrou do dente com sua raiz. Por exemplo, quando restou muito pouco dele ou se a fratura ocorreu no sentido longitudinal, partindo o dente em dois.

Diferentemente do que acontece na odontologia humana, cães e gatos possuem dentes para os quais não se recomenda tratar o canal. São dentes pequenos, de difícil acesso e de pouca importância funcional e até mesmo estética. Nos gatos, normalmente, só se trata o canal dos dentes caninos. Nos cães, além dos dentes caninos, também são tratados os incisivos, os grandes pré-molares e os grandes molares. Os demais dentes fraturados são extraídos, por ser esse o método mais viável e seguro para o paciente. Exceções à regra são os casos de



Quarto pré-molar superior de cão com fratura com exposição da polpa (ponto vermelho sangrando)

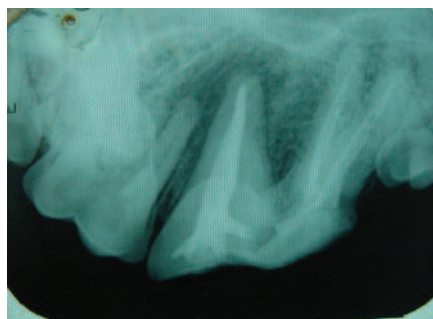


Gato com o dente canino superior fraturado

animais de exposição, que precisam ter todos os dentes presentes para poder participar de competições da cinofilia.

Prevenção

Embora as fraturas dentárias aconteçam acidentalmente, parte delas decorre do comportamento ou manejo do cão. Poodles e Dachshunds costumam morder os ossos em vez de roê-los. Isso os predispõe a fraturar o quarto pré-molar superior. O jogo de frisbee, comum com Border Collies, causa fraturas dos incisivos, assim como brincar de cabo de guerra. Cães de grande porte fraturam mais os dentes caninos, normalmente por se envolverem em brigas. Gatos de vida livre frequentemente apresentam fraturas dos caninos. Evitar essas situações faz parte dos cuidados que devemos ter com os nossos animais para prevenir as fraturas dentárias.



Radiografia obtida após a obturação do canal de um quarto pré-molar fraturado

Renato Tartalia é pós-graduado em odontologia veterinária pela Anclivepa-SP, diretor da Anclivepa-SP e proprietário da Clínica Animal Dental (www.animaldental.com.br).